Cirugía de los tumores malignos del piso de la boca

P Marandas
B Luboinski

Resumen. – La cirugía del piso de la boca implica un cierto número de técnicas de exéresis y de reparación.
La cirugía de exéresis debe adaptarse al tumor. Entre los criterios que intervienen en la decisión del tipo de operación, se tendrán en cuenta las diferentes extensiones en las estructuras adyacentes, en particular el reborde alveolar, la mandíbula y la lengua.
Según la extensión, se realizará:
— una extirpación del piso de la boca por vía bucal si la lesión está alejada del reborde alveolar y no alcanza el milohioideo en profundidad;
— una extirpación del piso de la boca y de la mandíbula sin interrupción si la lesión roza del reborde alveolar sin invadir el hueso;
— una extirpación del piso de la boca y de la mandíbula con interrupción si la lesión se acompaña de una invasión ósea;
— una extirpación del piso de la boca y de la mandíbula ampliada cuando el tumor invade los tejidos blandos del mentón y la piel.
Estas intervenciones pueden ser anteriores para las lesiones anteriores o que sobrepasan la línea media, o lateralizadas si la lesión está alejada del frenillo de la lengua.
Debido a sus numerosas variantes, la cirugía de exéresis del piso de la boca necesita disponer de posibilidades variadas en el plano de la reparación de tejidos blandos o de la continuidad mandibular.

© 2000, Editions Scientifiques et Médicales Elsevier SAS, París. Todos los derechos reservados.

Puntos comunes a todas las intervenciones

Cualquiera que sea la cirugía de exéresis realizada, hay diferentes puntos comunes, los cuales se abordarán a continuación.

ANESTESIA

Es siempre una anestesia general. Si se acepta una simple intubación nasotraqueal para las extirpaciones del piso de la boca muy limitadas, la intubación traqueal debe realizarse por traqueotomía tan pronto como la exéresis se extienda tanto a nivel de los tejidos blandos como a las estructuras óseas. Esta traqueotomía aumenta la seguridad, pues el riesgo de edema postoperatorio no es previsible y un incidente hemorrágico siempre es posible y debe temerse en ausencia de traqueotomía.

Esta traqueotomía se hace bajo intubación primero por una corta incisión horizontal o vertical, evitando al máximo despegar demasiado los tejidos a fin de no hacer comunicar la traqueotomía con las zonas cervicales laterales, en donde el vaciamiento tendrá lugar.

TIEMPO GANGLIONAR

Es indispensable en todos los casos, excepto los casos de extirpación del piso de la boca secundaria, después de radioterapia. Se efectúa en la primera parte de la operación. El tiempo ganglionar será siempre bilateral, con excepción del caso de lesión superficial que no afecta más del tercio posterior de un piso, aunque los drenajes linfáticos cruzados pueden ser posibles.

La técnica ganglionar practicada es:

— en caso de No; se realiza un vaciamiento ganglionar cervical superior bilateral (vaciamiento submento-submaxilar + vaciamiento subdigástrico + vaciamiento supra-omohioideo) con exámen histológico extemporáneo y completado en caso de lesión histológica.

— en caso de N palpable; se realiza un vaciamiento ganglionar completo, conservador si el ganglio es inferior o igual a 2,5 cm y radical si el ganglio tiene más de 2,5 cm; la yugular interna deberá, por supuesto, respetarse en un lado.

Se ha establecido esta frontera de 2,5 cm sobre la teoría de estudio que correlaciona el estadio clínico de los ganglios y su invasión histológica con una probabilidad de ruptura capsular importante a partir de un tamaño de 2,5 cm.

Patrick Marandas : *Chef de service.*
Bernard Luboinski : *Chef de département de chirurgie cervicofaciale.*
Institut Gustave-Roussy, 39, rue Camille-Desmoulins, 94805 Villejuif cedex.

TIEMPO DE EXÉRESIS

Siempre es bastante hemorrágico y se hace bajo control visual y digital.

La hemostasia venosa y arterial debe ser muy minuciosa. Se prefiere la ligadura progresiva de las ramas de la arteria lingual a la ligadura primera del tronco, de manera que no se perturbe la vascularización de las estructuras adyacentes restantes.

El drenaje siempre debe adaptarse bien a la zona de exéresis. Se fija naturalmente el dren aspirativo en su extremo por un punto que atraviese la lengua, protegiendo la mucosa con una torunda, lo que hace el hilo más identificable al momento de retirar el dren.

ESTUDIO HISTOLÓGICO EXTEMPORÁNEO

Este estudio de la pieza de exéresis es siempre indispensable, de manera que confirme la calidad de la resección. Por esto, se orientará la pieza y se fijará sobre un plano.

CUIDADOS POSTOPERATORIOS

— Una antibioticoterapia iniciada en el transcurso de la operación se prolonga por 48 horas. La antibioticoterapia utilizada es bien una asociación de amoxicilina y de ácido clavulánico, o bien la penicilina asociada al metronidazol.

— La alimentacion se lleva a cabo por una sonda naso-esofágica hasta que la mucosa cicatrice (10 a 15 días).

— Si se ha realizado una traqueotomía, se elimina rápidamente apenas el edema postoperatorio haya remitido.

— Los cuidados de la boca son indispensables: los primeros días, son llevados a cabo por una enfermera y después por el paciente mismo. Los cuidados que limitan a una aspiración de las mucosidades y a la limpieza regular de la cavidad bucal, con ayuda de una compresa montada sobre un bajalenguas y empapada en una solución de gargarismos.

— Los primeros días, se aconseja al paciente hablar lo menos posible, con el fin de evitar cualquier tracción sobre las suturas mucosas.

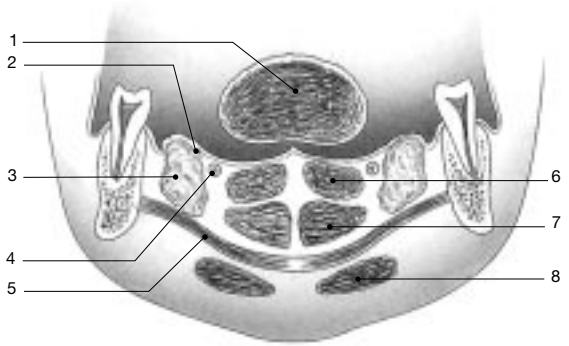

1 *Corte frontal anterior del piso de la boca.*
1. Punta de la lengua.
2. Mucosa del piso.
3. Glándula sublingual.
4. Conducto de Wharton.
5. Músculo milohioideo.
6. Músculo geniogloso.
7. Músculo geniohioideo.
8. Vientre anterior del digástrico.

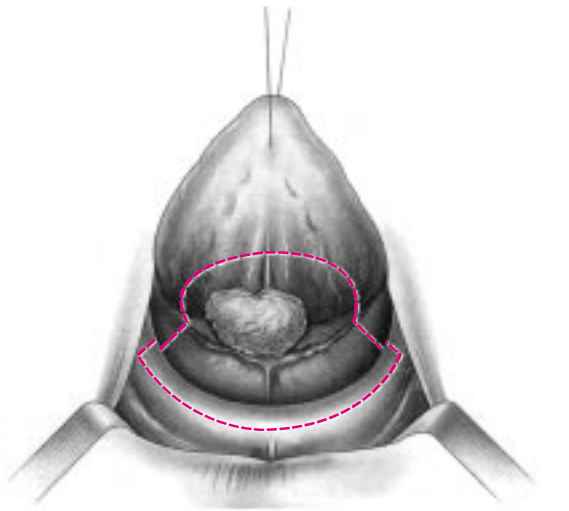

2 *Trazado de la exéresis en caso de extirpación del piso de la boca por vía bucal.*

Diferentes intervenciones de exéresis del piso de la boca

EXTIRPACIONES DEL PISO DE LA BOCA

La exéresis se propone hacer la ablación del piso bucal limitado hacia arriba por la mucosa del piso de la boca, y en profundidad por el milohioideo. Ese espacio contiene la glándula sublingual, el conducto de Wharton y las porciones yuxtamandibulares de los músculos geniohioideo y geniogloso *(fig. 1).*

■ *Extirpaciones anteriores*

Incisión cutánea

La incisión cutánea es de tipo arciforme y va de la región submastoidea a la zona submentoniana.

Es deseable que las dos incisiones cutáneas no formen un ángulo agudo. Esta incisión facilita el tiempo ganglionar.

Tiempo de exéresis (por vía bucal)

Se comienza por fijar los límites de la exéresis, trazando una línea punteada con la punta del bisturí eléctrico *(fig. 2).*

Para facilitar la exposición del piso, la lengua móvil se tirará hacia arriba con un hilo de tracción que la atraviesa.

• *Liberación anterior de la pieza*

Comprende:

— una incisión anterior realizada a nivel de la cresta alveolar en el paciente desdentado;

— el despegamiento subperióstico de la parte alta (por encima de las inserciones del milohioideo) de la cara interna de la mandíbula;

— la sección de las inserciones mandibulares de los músculos geniogloso y geniohioideo.

• *Liberación lateral de la pieza*

La liberación anterior de la mucosa mandibular se prolonga lateralmente hasta el nivel del segundo premolar.

Con una pinza, se levanta el extremo lateral izquierdo del suelo, y se realiza progresivamente un vaciamiento del piso de la boca hasta el extremo derecho.

• *Sección posterior de la pieza*

La sección de los músculos geniogloso y geniohioideo se realiza más o menos por detrás, según la infiltración perceptible al tacto.

Seguidamente, se incide la mucosa de la cara ventral de la lengua. La figura 3 esquematiza la zona de exéresis sobre un corte sagital.

Tiempo de cierre

Se puede realizar el cierre por diferentes procedimientos:
— aproximación borde a borde; la fijación a la que conlleva, necesita recurrir muy a menudo en un segundo tiempo, a un injerto de expansión vestibular;
— cierre con la ayuda de uno o dos colgajos nasogenianos;
— cierre con la ayuda de un colgajo lingual o yugal.
Se describirán las diferentes técnicas más adelante. Este cierre deberá siempre tomar la precaución de no crear una punta de lengua importante que pudiera exteriorizarse fuera del plano labial.

Variantes en la exéresis

En el paciente no desdentado, no puede realizarse la sección anterior a nivel alveolar. Conviene entonces hacer esta sección tomando en cuenta la extensión tumoral; generalmente, se hace a nivel de la vertiente interna de la mandíbula, a 10 a 12 mm aproximadamente del reborde alveolar; durante el cierre, se despega la fibromucosa, que se sutura al otro borde.

■ *Extirpaciones laterales*

Traqueotomía

Se aconseja muy a menudo una traqueotomía previa.

Incisión cutánea

La incisión cutánea es de tipo arciforme y va de la región submastoidea a la zona submentoniana a fin de realizar el tiempo ganglionar.

Tiempo de exéresis tumoral

Después de haber colocado un separador de boca y un hilo de tracción sobre la lengua, se comienza por hacer el trazado de la exéresis.
Este trazado pasa a nivel del reborde alveolar en el enfermo desdentado. En caso de presencia de dientes, el trazado pasa sobre la cara interna de la mandíbula, 6 mm por debajo del reborde alveolar. Por detrás, el trazado va del reborde alveolar a la zona de unión lingual; por delante, alcanza el borde de la lengua a nivel de su tercio anterior tercio medio. A nivel de la lengua móvil, éste pasa sobre el borde de la lengua.
La exéresis se realiza de delante hacia atrás, pasando por encima del plano del milohioideo; hacia adentro esta exéresis alcanza más o menos por delante el hipogloso, y, por detrás, la parte anterior del estilogloso.
Se confía la pieza al anatomopatólogo para un estudio peroperatorio de los bordes de resección.

Tiempo de cierre

Es siempre fácil en las extirpaciones del piso de la boca laterales, pues la aproximación borde a borde de la mucosa es siempre posible.
Se puede ampliar la exéresis del piso de la boca hacia adentro a una parte importante de la hemilengua móvil, y por detrás, a la zona de unión, incluso al pilar anterior de la amígdala. En las exéresis laterales extensas, para facilitar el cierre, se puede recurrir excepcionalmente ya sea a un colgajo miocutáneo de platisma, sea a un colgajo antibraquial, llamado colgajo chino.

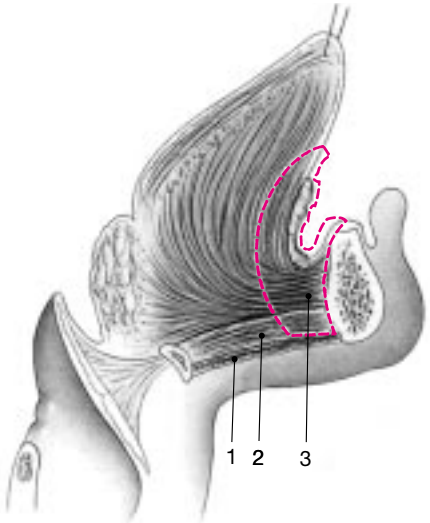

3 *Esquema sobre un corte sagital de la zona de exéresis en caso de extirpación del piso de la boca.*
1. Músculo milohioideo.
2. Músculo geniohioideo.
3. Músculo geniogloso.

EXTIRPACIÓN DEL PISO DE LA BOCA Y DE LA MANDÍBULA SIN INTERRUPCIÓN

Son anteriores para las lesiones del piso anterior que sobrepasan más o menos la línea media o lateral.

■ *Extirpación del piso de la boca y de la mandíbula anterior sin interrupción*

Se indica este tipo de operación para los tumores del piso de la boca anterior sin lesión ósea, pero que se acercan al reborde alveolar y que se acompañan de infiltración en profundidad y de lesión lingual, se trata de hecho de una pelviglosomandibulectomía anterior sin interrupción *(figs. 4, 5)*.

Traqueotomía

Incisión cutánea

Es una doble incisión arciforme que va de la región submastoidea, por detrás, a la zona submentoniana, por delante. En la parte anterior, estas incisiones se reúnen en un segmento horizontal situado a media distancia del mentón y del relieve del cuerpo del hueso hioides *(fig. 6)*. Normalmente, no es necesario seccionar el labio inferior. Esta sección abre un amplio campo quirúrgico, pero expone a las retracciones labiales.

Colgajos cutáneos

Son despegados y levantados hasta el borde inferior de la mandíbula.

Tiempo ganglionar

La pieza de vaciamiento submaxilar se deja en un bloque.

Acceso a la zona de exéresis

• *Acceso externo*

— Sección de las inserciones mandibulares del vientre anterior (VA) de los músculos digástricos.
— Incisión del periostio sobre la cresta basilar en toda la longitud de la mandíbula, donde se reseca un segmento superando esta longitud 1 cm en cada lado.

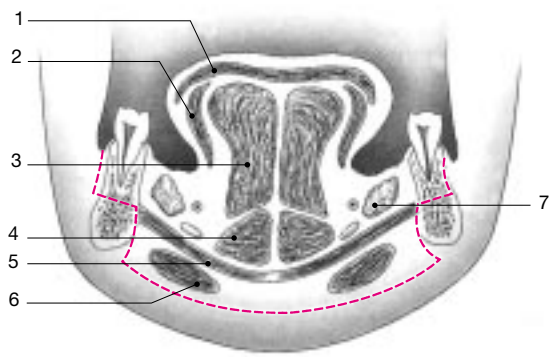

4 *Esquema de una corte frontal de pelvi-gloso- mandibulectomía anterior sin interrupción.*
1. Músculo lingual superior.
2. Músculo hiogloso.
3. Músculo geniogloso.
4 Músculo geniohioideo.
5. Músculo milohioideo.
6. Vientre anterior del digástrico.
7. Glándula sublingual.

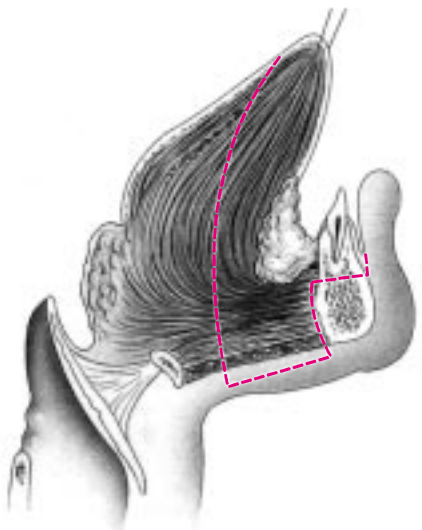

5 *Esquema de un corte sagital de pelvi-glosso-mandibulectomía anterior sin interrupción.*

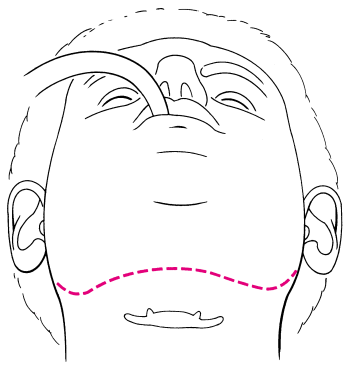

6 *Trazado de la incisión cutánea.*

— Raspado subperióstico de la mitad inferior de la cara interna de la mandíbula (este raspado subperióstico es necesario debido a la existencia de linfáticos en el periostio). En el transcurso del raspado se desinsertan las inserciones mandibulares del milohioideo.

• *Acceso interno*

— Se aparta el labio inferior con dos separadores de Farabeuf o con hilos de tracción translabiales.

— Se realiza una incisión mucosa en la cara externa de la mandíbula *(fig. 7)*. Esta incisión se traza bien sea al fondo del surco gingivolabial, o mejor aún, un poco por encima del límite de la encía (lo que permite preservar algunos milímetros de mucosa que serán de utilidad para el cierre). Esta incisión va de un premolar al otro.

— Legrado de la cara externa de la mandíbula a 5 mm de un lado y del otro del trazo de sección mucosa. Si el legrado de toda la altura de la cara externa de la mandíbula permite una mayor visibilidad, no es indispensable y debilita la vascularización de los tejidos restantes.

— Sección de un segmento mandibular: se hace de manera que el segmento restante sea lo suficientemente sólido como para evitar toda fractura posterior. Si el paciente tiene todavía dientes, se puede escoger seccionar el hueso por debajo del extremo de las raíces, o bien extraer previamente las piezas dentarias y seccionar el hueso (conviene siempre evitar dejar fragmentos de raíz en las cavidades dentarias del segmento mandibular restante pues es muy difícil retirar estos fragmentos ulteriormente).

Si el paciente no tiene dientes desde hace tiempo, es necesario conservar más de la mitad de la altura mandibular restante.

La sección ósea *(fig. 8)* se realiza con la sierra eléctrica oscilante, evitando el calentamiento del segmento óseo resultante con una irrigación persistente. Esta sección comienza con la delimitación en superficie del trazado inferior y lateral, y se realiza la sección del conjunto del segmento óseo. Lateralmente, es preferible hacer una sección descendente delicada, de manera que la adaptación dentaria posterior sea menos difícil.

Exéresis tumoral

Se comienza por finalizar la liberación de la cara interna del segmento mandibular inferior.

— Sección lateral a la derecha y a la izquierda del piso, seccionando la parte posterior del milohioideo.

— Sección de la cara ventral de la lengua pasando lejos del tumor; después de esta sección mucosa, se abordan las fibras más anteriores del geniogloso de adelante hacia atrás.

— La lengua y la pieza quirúrgica se introducen detrás y por debajo del segmento mandibular *(fig. 9)*.

— La exéresis termina con la sección posterior del geniogloso y de los otros músculos infrahioideos, pasando más o menos cerca del hueso hioides.

Tiempo de reparación

• *Reconstrucción muscular hiomandibular*

Se unen los músculos linguales restantes y el hueso hioides al borde inferior de la sínfisis. Esta inserción se hace con hilo reabsorbible fuerte (vicryl nº 1 o 2) o con hilo no reabsorbible (trinyl nº 1) o también con un hilo de acero.

Se puede bien sea pasar a través del hueso hioides y el segmento mandibular después de haber hecho agujeros con un trépano fino, bien sea pasar por debajo del borde inferior del hueso hioides y encima del segmento mandibular.

Esta hiomandibulopexia puede verse facilitada por la sección de los músculos infrahioideos en el borde inferior del hueso hioides.

Esta reconstrucción puede incluso realizarse suturando los músculos restantes, geniohioideo, geniogloso, con hilos que traspasen la mandíbula [42].

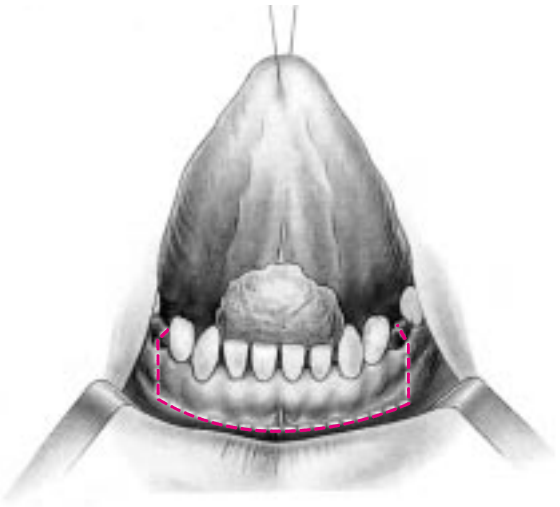

7 *Abordaje interno de la zona de exéresis.*
Trazado de la incisión mucosa por debajo del reborde gingival en la cara externa de la mandíbula.

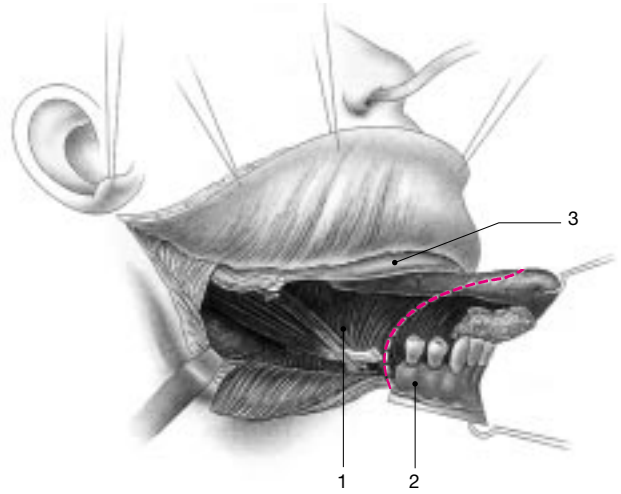

9 *Exteriorización submandibular de la lengua y de la zona tumoral.*
1. Porción de sección posterior de los músculos linguales.
2. Segmento mandibular pasado en pull through.
3. Reborde basilar de la mandíbula.

8 *Sección ósea mandibular que respeta un segmento inferior.*

• *Reparación mucosa*

Después de colocar los tubos de drenaje aspirativos tipo Redon, la sutura endobucal se realiza bien sea:

— por aproximación borde a borde, reservándose seguidamente la posibilidad de un injerto de expansión vestibular; la utilización de un colgajo nasogeniano es posible, pero habitualmente sus escasas dimensiones en longitud y en grosor, no permiten la reconstrucción de los tejidos blandos del piso;

— por un colgajo miocutáneo (CMC) de pectoral mayor o de dorsal mayor, que son, a menudo, un poco voluminosos;

— por la colocación de un injerto libre microanastomosado antebraquial. Los inconvenientes de esta técnica son la prolongación notable de una operación de por sí larga y la necesidad de un cirujano entrenado en microanastomosis vasculares.

■ *Extirpación del piso de la boca y de la mandíbula lateral sin interrupción*

Dado que la lesión está muy lateralizada, un vaciamiento lateral puede ser suficiente.

Traqueotomía

Incisión cutánea

Es una incisión arciforme que va de la región submastoidea a la zona submentoniana; ésta se prolonga fácilmente por una incisión del labio inferior, de tipo labiomentoniana *(fig. 10)*, que es:

— sea una incisión vertical media que expone a una retracción labial;

— sea una incisión quebrada que secciona el labio sobre la línea media y rodea la masa de los tejidos del mentón según una línea curva que alcanza la incisión submaxilar;

— sea una incisión vertical con una Z a nivel del surco mentoniano.

Vaciamiento cervical

Acceso a la región de exéresis

— El periostio se incide paralelamente a la cresta basilar.

— La mucosa se incide en la cara externa de la mandíbula, justo por debajo de la encía desde la línea media hasta la zona molar.

— Se raspa la cara externa de la mandíbula de adelante hacia atrás, permitiendo así desplazar hacia arriba y hacia atrás el colgajo cervicolabial.

— Se hace un raspado en la parte inferior de la cara interna de la mandíbula.

— Sección de un segmento mandibular lateral después de la incisión transversal por delante y por detrás de la mucosa gingival, y raspado de 3 mm a cada lado de la fibromucosa.

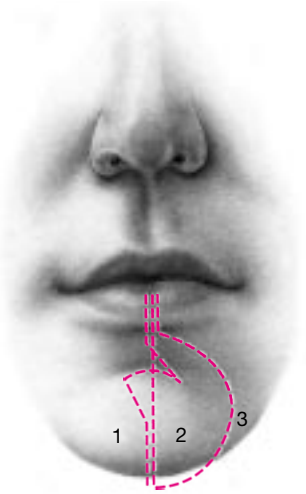

10 *Incisiones labiomentonianas.*
1. Incisión vertical del labio con una Z a nivel del surco mentoniano.
2. Incisión vertical media.
3. Incisión vertical del labio que luego circunscribe el mentón.

Esta segmento se secciona con la sierra vibradora, y va de la región situada detrás del bloque incisivo a la zona retromolar. Esta sección ósea pasa bajo los ápex dentarios, o se realiza después de la extracción de los dientes. A cada extremo, la sección se hace en pendiente suave.

Exéresis tumoral

• *Trazado de la resección*

Se comienza por hacer el trazado mucoso de la resección, realizando un punteado con una punta coagulante. Este trazado varía según la importancia del tumor.

El *trazado anterior* pasa a nivel del piso anterior a 1,5 cm por delante de la lesión. Puede localizarse sobre la línea media.

El *trazado interno* va:

— a 1 cm del borde libre de la lengua para las lesiones que no sobrepasen el surco pelvilingual *(fig. 11);*

— sobre la línea media de la lengua móvil si el tumor asciende e infiltra el borde de la lengua *(fig. 12).*

El *trazado posterior* pasa generalmente ante la V lingual, a nivel de la zona de unión lingual, y asciende sobre la tabla interna de la mandíbula para alcanzar el reborde alveolar seccionado durante la extirpación del segmento óseo. Este trazo posterior puede trasladarse más hacia atrás según la extensión tumoral.

• *Resección mucosa y muscular*

— Por delante

Frente al nivel de la sección anterior del segmento óseo, se incide, siguiendo el punteado, la mucosa y los tejidos subyacentes (retirando la glándula sublingual) hasta el plano del milohioideo.

— Hacia dentro

Se secciona de adelante hacia atrás toda la altura de la lengua móvil, retirando 1 cm del borde de la lengua, pasando dentro del plano de los músculos estilogloso e hiogloso *(fig. 13).*

Esta sección interna puede localizarse sobre la línea media en caso de que el tumor invada el borde de la lengua *(fig. 14);* en este caso, la sección se sitúa en un espacio poco vascular.

— Por detrás

La sección se hace perpendicularmente a la dirección de las fibras musculares; este tiempo es muy hemorrágico y necesita paso a paso de una hemostasia cuidadosa.

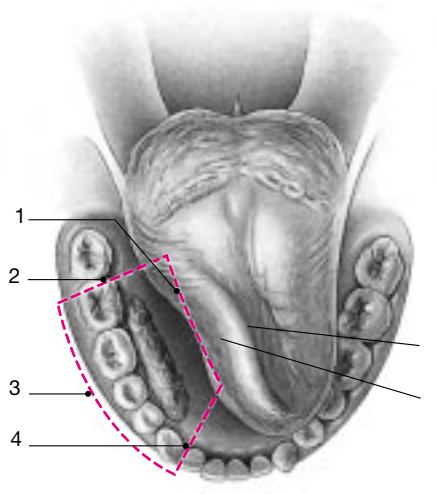

11 *Esquema del trazado de incisión mucosa en una extirpación del piso de la boca y de la mandíbula lateral sin interrupción por lesión del piso de la boca que no sobrepasa o poco el surco pelvilingual.*
1. Trazo interno.
2. Trazo posterior.
3. Trazo externo.
4. Trazo anterior.

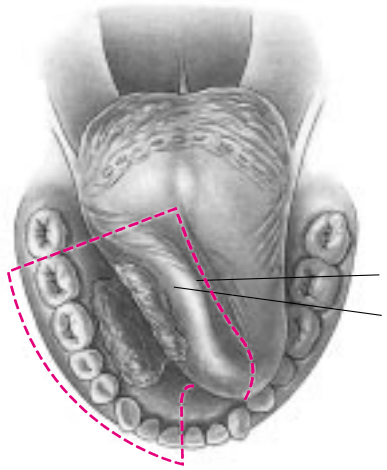

12 *Esquema del trazado de la incisión mucosa en una gloso- pelvi- mandibulectomía lateral sin interrupción.*

— La sección profunda

Para realizarse correctamente este tiempo necesita la exteriorización de la pieza por abajo y hacia afuera de la mandíbula *(pull through),* así como de la lengua restante. Las fibras profundas de los músculos hiogloso y estilogloso, digástrico y milohioideo son seccionadas, así como el geniogloso y el genihioideo en caso de gloso-pelvi-mandibulectomía sin interrupción.

Cierre

En caso de extirpación del piso de la boca y de la mandíbula sin interrupción, el cierre puede realizarse ya sea:

— por aproximación simple borde de borde de las mucosas, suturando la mucosa mandibular externa a la mucosa del borde de la lengua; para facilitar la aproximación de los planos profundos, se puede realizar una sutura entre la mandíbula y el asta mayor del hueso hioides con la ayuda de tres grandes hilos de vicryl nº 0 o nº 1; secundariamente, se colo-

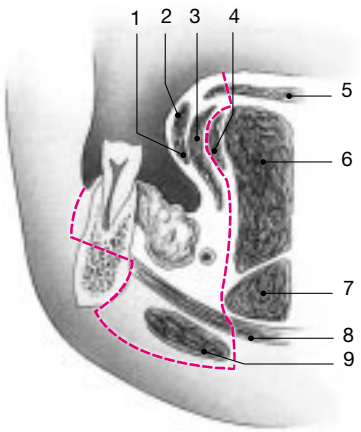

13 *Esquema de extirpación del piso de la boca y de la mandíbula lateral sin interrupción por lesión del piso que no sobrepase el surco pelvilingual.*
1. Estilogloso.
2. Glosopalatino y amigdalogloso.
3. Hiogloso.
4. Lingual inferior.
5 Lingual superior.
6. Geniogloso.
7. Geniohioideo.
8. Milohioideo.
9. Digástrico.

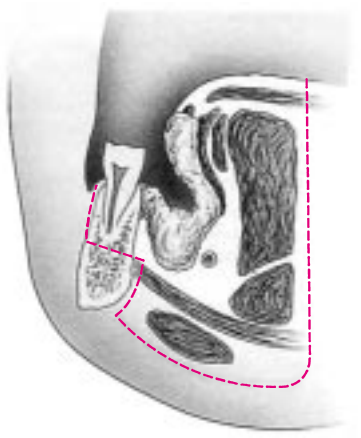

14 *Esquema de gloso-pelvi- mandibulectomía lateral sin interrupción por lesión del piso bucal ascendiendo por el borde de la lengua.*

ca un injerto de expansión vestibular de manera que asegure una mejor movilidad de la lengua y permita una prótesis;
— por colocación de un injerto libre de tipo colgajo chino de Yang o injerto gastroepiploico;
— por un CMC de pectoral mayor.

En caso de gloso-pelvi-mandibulectomía sin interrupción, la importancia de la pérdida de sustancia impone la utilización de un colgajo miocutáneo de pectoral mayor o de dorsal mayor. La porción cutánea debe suturarse minuciosamente a los bordes mucosos (mucosa en la cara externa de mandíbula por fuera, a la base de la lengua por detrás, a la lengua móvil y al suelo hacia adentro).

El músculo pectoral mayor debe suturarse con numerosos puntos a todos los músculos circundantes de manera que disminuyan las suturas mucosas, se evite su retracción, y se llene mejor la pérdida de substancia.

Variantes en las extirpaciones del piso de la boca y de la mandíbula sin interrupción

Si bien el tumor es anterior o más bien posterior, a veces se plantea la posibilidad de la extirpación de un segmento óseo en el sentido de la altura. Esta técnica tiene varios inconvenientes:
— es difícil de realizar correctamente sobre todo si el paciente aún tiene dientes;
— la altura mandibular restante correspondiente a la altura normal. El cierre mucoso es más difícil y la tracción sobre las suturas más importante;
— el segmento restante es frágil;
— la adaptación dentaria es casi imposible.

Por todas estas razones, esta técnica no se considera.

EXTIRPACIONES DEL PISO DE LA BOCA Y DE LA MANDÍBULA CON INTERRUPCIÓN

Este tipo de operación se impone cuando hay una lesión ósea clínica o radiológica. La importancia del sacrificio óseo depende de los datos radiográficos preoperatorios y de las constataciones peroperatorias. Es importante recordar que no se puede obtener el examen extemporáneo del hueso, lo que debe conducir a hacer una resección ósea amplia desde el principio.

Según el punto de partida del tumor y la extensión ósea, se distinguen las extirpaciones del piso de la boca y de la mandíbula laterales, cuyas secuelas sin reparación ósea son aceptables tanto en el plano estético como en el funcional, y las extirpaciones del piso de la boca y de la mandíbula anteriores que, al interrumpir la continuidad sinfisaria, son origen de graves secuelas tanto morfológicas como funcionales. La existencia de estas secuelas impone valerse de los medios de restauración de la continuidad ósea, cuyos métodos son muy numerosos.

Extirpaciones del piso de la boca y de la mandíbula interrupción anterior

Se trata, muy a menudo, de una gloso-pelvi-mandibulectomía con interrupción anterior, pues el tumor, que nace a nivel del piso de la boca, se extiende en todas las direcciones, demostrando que cuando se descubre la lesión con daño óseo, hay prácticamente siempre una lesión lingual. Esta lesión es a veces mínima, localizada en la cara ventral de la lengua permitiendo un sacrificio lingual moderado, aunque, a menudo ya es importante, imponiéndose el sacrificio de un tercio de la lengua móvil, incluso más. Las figuras 15 y 16 esquematizan las zonas de resección.

Traqueotomía

No se discute.

Incisión cutánea

Se utiliza la incisión clásica arciforme desde las regiones submastoideas a la zona submentoniana, donde la incisión toma una forma horizontal a media distancia entre el mentón y el hueso hioides. La sección media del labio, si da una vision panorámica, no resulta útil pues los despegamientos cervicales muy grandes permiten elevar suficientemente los colgajos, y no es deseable pues compromete la cicatrización posterior.

Tiempo ganglionar

Es indispensable a los dos lados del cuello.

Acceso a la región de exéresis

Implica:
— la incisión del periostio en el reborde basilar;
— la incisión de la mucosa externa justo por debajo del reborde gingival de una zona premolar a otra;

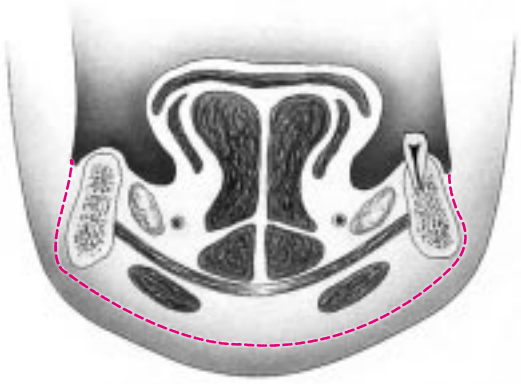

15 *Corte frontal de una gloso-pelvi-mandibulectomía con interrupción anterior.*

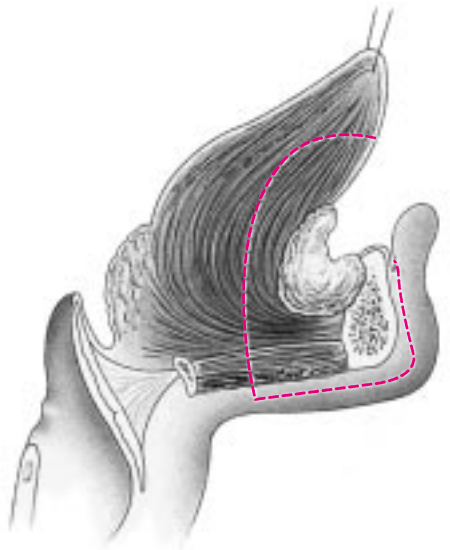

16 *Corte sagital de una gloso-pelvi-mandibulectomía con interrupción anterior.*

— el raspado de la cara externa de la sínfisis y de las dos ramas horizontales: de esta manera, se pliegan los colgajos cervicolabiales por encima del plano dentario, liberando así ampliamente todo el campo de exéresis.

Exéresis tumoral

— Sección transversal de la mucosa gingival a la derecha y a la izquierda, que se raspa 3 mm de cada lado. Esta sección mucosa pasa bien sea por detrás del primer premolar, bien sea a nivel del alveolo de este diente, si ésta está ausente.

— La sección ósea es una sección vertical realizada con la sierra oscilante o con la sierra de Gigli. Esta sección termina después de haber incidido la mucosa de la cara interna de la mandíbula.

— La región sinfisaria se ve atraída hacia adelante y hacia afuera, mientras que la punta de la lengua es arrastrada hacia arriba.

— Sección lateral a la derecha y a la izquierda del suelo, yendo de fuera hacia adentro.

— Sección lingual: la incisión se inicia en su parte alta. Se sitúa bien sea por debajo del relieve de la punta de la lengua si ésta no está infiltrada, bien sea retirando la punta a nivel de la cara dorsal de la lengua.

La sección ataca de arriba hacia abajo las fibras de los músculos linguales invadidos (lingual superior, hiogloso, geniogloso, genihioideo) y el milohioideo y el vientre anterior de los digástricos. Esta sección se ve facilitada por la tracción y el volcamiento hacia delante y hacia afuera del fragmento óseo *(fig. 17).* Esta sección es hemorrágica y necesita la ligadura paso por paso de los vasos encontrados y la electrocoagulación de todo punto hemorrágico.

Cierre y reparación

• *Cierre de la mucosa y tejidos blandos*

Si la pérdida de sustancia es limitada, puede realizarse por aproximación simple borde a borde.

Si la pérdida de sustancia es importante, ésta debe repararse. Esta reparación mucosa está condicionada por la técnica de reparación ósea.

En caso de colocación de un material sintético tipo férula de Peri, de titanio, o de una osteosíntesis, la utilización de un CMC de pectoral mayor es indispensable. Permite la reparación correcta de la pérdida de substancia mucosa, y su volumen garantiza la restauración del contorno mentoniano. Las fibras del músculo pectoral mayor deben unirse cuidadosamente a los bordes de las estructuras musculares restantes.

En caso de colocación de un injerto óseo libre, se utiliza la porción cutánea extraída conjuntamente con el injerto óseo, garantizando así la reparación mucosa.

• *Reparación ósea indispensable.*

Las técnicas de reparación son numerosas y han evolucionado mucho estos últimos años (cf. infra).

■ *Extirpación del piso de la boca y de la mandíbula con interrupción lateral*

Se trata de una operación que plantea menos problemas de reparación que la extirpación del piso de la boca y de la mandíbula con interrupción anterior. Se realiza en los tumores del piso bucal que ascienden sobre la tabla interna de la mandíbula, invadiendo un alveolo dentario, destruyendo el hueso, y que se extienden al surco pelvilingual lateral *(fig. 18).*

Antes de la operación en el paciente que tiene dientes se recomienda ampliamente hacer una prótesis-guía a fin de limitar la laterodesviación.

Traqueotomía

Incisión cutánea

Es una incisión arciforme con un trazo de sección media del labio.

Vaciamiento cervical unilateral

Acceso a la zona tumoral

— Sección del periostio basilar.

— Incisión de la mucosa mandibular externa justo por debajo del reborde gingival.

— Raspado de la cara externa de la rama horizontal y de la parte inferior de la rama ascendente, lo que permite arrastrar el colgajo cervicolabial hacia arriba y hacia atrás.

Exéresis tumoral

• *Sección transversal de la encía*

Por delante, esta sección se hace detrás del canino si la extensión tumoral lo permite; por detrás, esta sección mucosa pasa por la parte baja de la comisura intermaxilar.

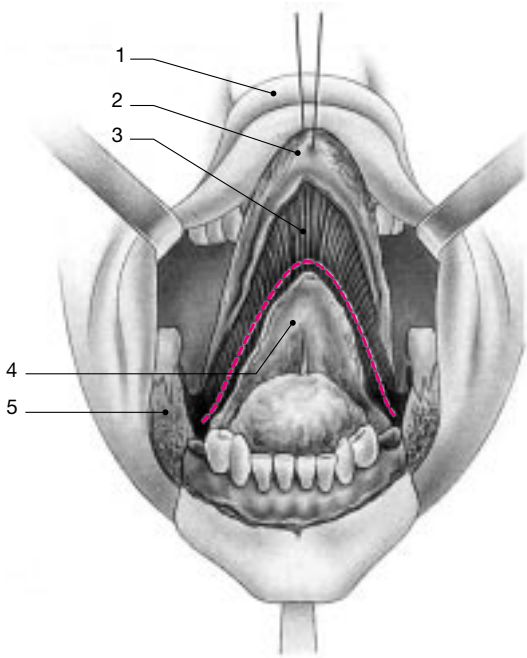

17 *Esquema de la exéresis de la pieza quirúrgica en el momento de una extirpación del piso de la boca y de la mandíbula anterior con interrupción.*
1. Labio inferior arrastrado hacia arriba muy firmemente.
2. Punta de la lengua arrastrada hacia arriba.
3. Sección lingual.
4. Cara lingual de la lengua resecada.
5. Porción de sección ósea.

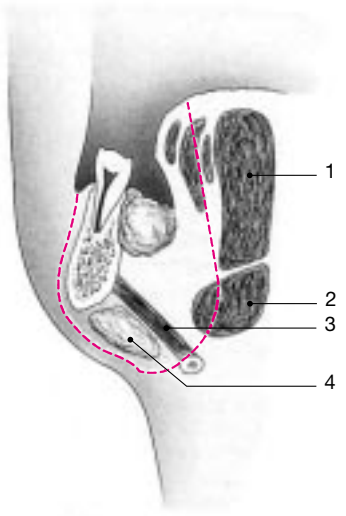

18 *Corte frontal de extirpación del piso de la boca y de la mandíbula lateral con interrupción.*
1. Músculo geniogloso.
2. Músculo geniohioideo.
3. Músculo milohioideo.
4. Glándula submaxilar.

• *Sección ósea*

Por delante, la sección comprende un trazo de sección vertical situado justo detrás del canino. Este trazo de sección es ligeramente oblicuo por debajo y por delante, de manera que evite que la mandíbula restante sobresalga bajo la piel.

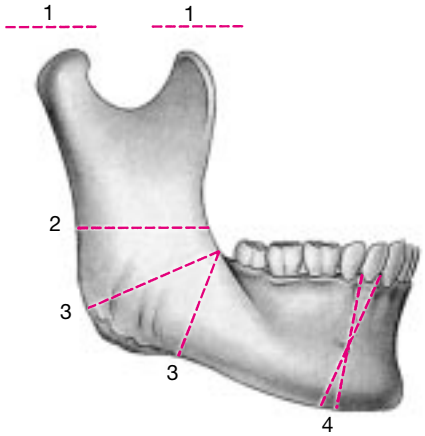

19 *Trazado de los trazos de sección ósea en caso de extirpación del piso de la boca y de la mandíbula lateral con interrupción.*
1. Trazado posterior si lesión ósea completa.
2. Trazado posterior:
— si no hay reconstrucción ósea;
— si hay lesión ósea moderada.
3. Trazado posterior:
— con reconstrucción ósea considerada:
— con lesión ósea discreta.
4. Trazado anterior estándar.

La sección ósea posterior está sometida a variaciones, por una parte según el daño ocasionado por el tumor, y por otra parte, por la reparación mandibular eventual *(fig. 19)*.

Si no se prevé la restauración mandibular, y si la lesión ósea es mínima, interesa hacer una resección ósea reducida, respetando, sin embargo, las reglas de la carcinología. En estos casos, el trazo posterior puede ser bien sea vertical o ligeramente en pendiente ligera, o bien ir de la región retromolar al ángulo de la mandíbula.

Si la lesión ósea es completa, es indispensable hacer un sacrificio óseos muy amplio, pasando por delante a nivel del bloque incisivo y por detrás sin dudar en realizar una desarticulación temporomandibular.

La mandíbula se tensa hacia afuera y la lengua hacia arriba.

• *Sección mucosa*

Por delante, pasa por la unión del suelo lateral y suelo anterior, seccionando el milohioideo y retirando la glándula sublingual, al igual que se secciona el vientre anterior del digástrico.

Hacia adentro, la sección lleva 1 cm aproximadamente del borde de la lengua: por regla, se pasa apenas por fuera del geniogloso *(fig. 20)*.

Por detrás, la sección de la lengua se hace de adentro hacia fuera, arrastrando la pieza hacia fuera, seccionándose después la base del pilar anterior para alcanzar la incisión mucosa del borde anterior de la rama ascendente. Si se ha hecho una sección en la parte media de la rama ascendente, la rotación externa de la mandíbula expone la cara interna de la rama ascendente. El pterigoideo interno se secciona y se liga el pedículo dentario.

Si se desarticula, convendrá además seccionar las inserciones mandibulares del pterigoideo externo, se inciden sus fibras capsulares, se raspan las inserciones del temporal y el cóndilo se desarticula, prosiguiendo la rotación externa.

La desarticulación expone a dos dificultades: una hemorragia por ruptura de los plexos venosos pericondíleos que necesita una hemostasia por puntos en X y dolores residuales más marcados que durante la sección de la rama ascendente [4].

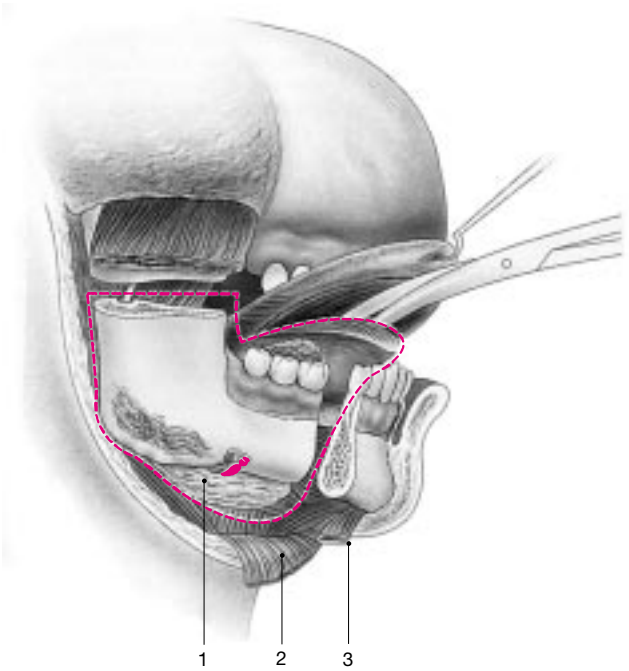

20 *Representación de la sección interna en el momento de una extirpación del piso de la boca y de la mandíbula lateral con interrupción.*
1. Glándula submaxilar.
2. Músculo milohioideo.
3. Vientre anterior del digástrico.

La liberación profunda se hace después de la exteriorización del conjunto de la pieza por sección de los últimos ligamentos de los músculos infrahioideos. Así el conjunto de la pieza se libera.

Según la lesión lingual, se puede proceder como en la extirpación del piso de la boca y de la mandíbula lateral sin interrupción, a practicar una exéresis más amplia de la lengua móvil, incluso de la parte alta de la base de la lengua.

Tiempo de reparación

- *Reparación mucosa*

Se hace:

— por aproximación y sutura borde a borde de la mucosa lingual con la mucosa del surco gingivoyugal;

— por la colocación de un CMC de pectoral mayor. Esto permite garantizar una restauración de los tejidos blandos del suelo, al igual que un relleno que restaure un relieve mandibular lateral.

- *Reparación de la continuidad ósea*

Aunque no sea indispensable, una resección ósea lateral conduce a secuelas morfológicas aceptables. Se puede, sin embargo, restaurar una continuidad mandibular:

— bien sea con la ayuda de férulas metálicas *(fig. 21)* en acero inoxidable (tipo férula de Peri), bien sea en titanio, el interés de estas férulas es el de permitir una mejor calidad de la función dentaria;

— o bien con ayuda de un injerto óseo libre microanastomosado: la elección del injerto depende entonces de la importancia de la pérdida de sustancia (PS): si la PS es baja, el colgajo libre de radial está indicado; si la PS es importante, será necesario recurrir a un transplante de peroné.

21 *Radiografía panorámica dentaria que muestra la reconstrucción de la continuidad mandibular por una férula metálica.*

EXTIRPACIONES DEL PISO DE LA BOCA Y DE LA MANDÍBULA CON INTERRUPCIÓN AMPLIADAS A LOS TEJIDOS BLANDOS DEL MENTÓN Y DE LA LENGUA

Se trata de intervenciones muy mutilantes, realizadas en pacientes negligentes en los que el tumor tiene extensión únicamente local.

La resección se practica resecando a conveniencia, en función de constataciones peroperatorias, una parte más o menos importante de la lengua, el suelo anterior y las caras laterales, la sínfisis mandibular y una parte más o menos importante de las ramas horizontales, los tejidos blandos del mentón, la piel. Es importante preservar el labio si se puede; esto hará menos difícil la reparación.

Desde un punto de vista práctico, después de haber realizado los vaciamientos, se comienza por circunscribir los tegumentos invadidos y progresivamente, se resecan los tejidos blandos del mentón y de la región submentoniana, ocupándose posteriormente de la región ósea. Se exterioriza entonces la pieza por delante, y la sección mucosa levantará las caras laterales, alcanzará el borde de la lengua de cada lado y se resecará la lengua móvil transversalmente de superficie a profundidad.

La reparación plantea problemas mayores:

— la continuidad cutánea y mucosa se lleva a cabo con la ayuda de un CMC de pectoral mayor o de dorsal mayor plegado, la zona de plicatura hundida se habrá desepidermizado previamente;

— dos actitudes son posibles para la continuidad ósea: la *más simple* es mantener el espacio entre los dos fragmentos mandibulares mediante una férula de Peri recubierta de Teflón. Esta férula es de fácil colocación y se asocia al grosor del CMC, dando un resultado morfológico aceptable; esta técnica rápida y fiable permite una irradiación postoperatoria rápida. *Lo más complicado* es colocar in situ un injerto óseo libre, tipo injerto de peroné, asociado a un colgajo musculocutáneo peroneo; esta técnica da un resultado morfológico y funcional mucho mejor, pero se trata de una operación muy larga que, al realizarse en un enfermo delicado con tejidos sépticos, corre el gran riesgo de precisar curas durante mucho tiempo, que pueden retrasar demasiado la irradiación postoperatoria siempre indispensable.

Reparación después de cirugía de exéresis del piso de la boca

REPARACIÓN MUCOSA [21]

■ *Sutura borde con borde de las mucosas*

La sutura borde con borde de las mucosas con hilo reabsorbible tipo vicryl 00 resulta posible y deja pocas secuelas en la exéresis de lesiones de pequeño volumen. Las exéresis

mucosas más grandes necesitan en un gran número de casos, una reparación para mejorar las secuelas. Estas reparaciones mucosas pueden ser llevadas a cabo, bien sea en el mismo tiempo quirúrgico justo después de la exéresis, bien sea a distancia después de tener la certeza de que el paciente está controlado en el plano carcinológico.

Colgajo nasogeniano (CNG)

Este colgajo con pedículo inferior ha sido descrito por Soussaline [19, 20, 37].

Se dibuja trazado del colgajo con la ayuda de un rotulador dermográfico. La base del colgajo debe encontrarse a 1 o 1,5 cm por debajo de la línea comisural. Su base está a 2,5 o 3 cm, su eje mayor sigue el surco nasogeniano y la punta asciende hacia el ángulo interno del ojo, permaneciendo a 1 cm del mismo *(fig. 22 A)*.

Según el trazado, se realiza la sección del plano cutáneo y subcutáneo yendo hasta el plano de los músculos de la cara. Seguidamente, se libera el colgajo del plano profundo muscular. Esta disección se efectúa con tijeras finas, comenzando por el extremo distal y alcanzando progresivamente la parte proximal. En el transcurso de esta disección, se debe pasar a ras de los músculos faciales, sobre los que circulan los filamentos de terminación del nervio facial. Por debajo, se debe tener cuidado de no lesionar la rama arterial que vasculariza el colgajo. Esta disección se prolonga hasta su base.

Se desepidermiza la parte proximal del colgajo 1,5 cm aproximadamente, dejando la dermis unida por su segmento inferior, lo cual facilita el cierre de la zona donante.

Seguidamente, se pasa el colgajo en transversal, por detrás del elevador superior y del orbicular, y por delante del cigomático menor; el trayecto transyugal se realiza con tijeras de Mayo procurando que el orificio de penetración en la boca esté situado lo más cerca posible del reborde alveolar en la parte externa yuxtamandibular de la pérdida de sustancia del piso anterior. El paso por encima del reborde alveolar erige la ausencia del canino y de los dos premolares.

La sutura cutáneomucosa se hace en un plano con hilo reabsorbible tipo vicryl 00 o 000 *(fig. 22 B)*.

No es indispensable la colocación de un pequeño apósito fijado por dos puntos y dejado in situ 48 horas para asegurar bien la aplicación en el plano profundo.

Se cierra la zona donante por aproximación después de haber despegado unos 7 mm de cada lado los bordes. Esta sutura se realiza en dos planos, después de una hemostasia minuciosa.

Esta técnica aporta una cantidad suficiente de tejido y de piel para reparar las extirpaciones del piso de la boca anteriores y las extirpación del piso de la boca y de la mandíbula anteriores que no respetan el plano del milohioideo, al precio de una secuela cicatricial mínima.

Es posible la utilización de los CNG, derecho e izquierda, en las pérdidas de sustancia más importantes *(fig. 22 C)*.

A veces, secundariamente es necesario seccionar la base del colgajo de manera que la adaptación dentaria sea más fácil. Las ventajas del CNG son numerosas:

— es de fácil realización, pues se sitúa en el mismo campo quirúrgico que la exéresis, evitando la movilización del paciente y los riesgos sépticos sobreañadidos;

— prolonga poco el tiempo quirúrgico, lo que es de particular interés en pacientes cuyo estado general no es siempre perfecto;

— es un colgajo fiable: el 4,1 % de fracaso, según David [10].

Colgajos mucosos

Colgajo lingual posterior

La movilización puede alcanzar la cara dorsal o incluso el borde de la lengua, con la condición, por supuesto, de que no esté infiltrada por el tumor; el pedículo es posterior en el sentido de la corriente arterial normal [29].

Después de haber expuesto correctamente la lengua con la ayuda de un abrebocas y de un hilo de tracción sobre la punta de la lengua, se incide el borde de la lengua en todo su grosor desde adelante hacia atrás, del mismo lado de la pérdida de substancia que se va a reparar, y despegando las fibras musculares. Las dimensiones están en función de la zona que se deberá llenar: la longitud puede ser por lo menos tres veces mayor que la anchura. La hemostasia es cuidadosa.

El colgajo se lleva sobre la pérdida de sustancia, la porción de sección inferior se secciona hacia afuera de la mucosa gingivoyugal y la sección superior del piso de la boca restante. El extremo distal del colgajo puede suturarse más allá de la línea media *(fig. 23)*.

La zona donante lingual se sutura por aproximación de los bordes de sección.

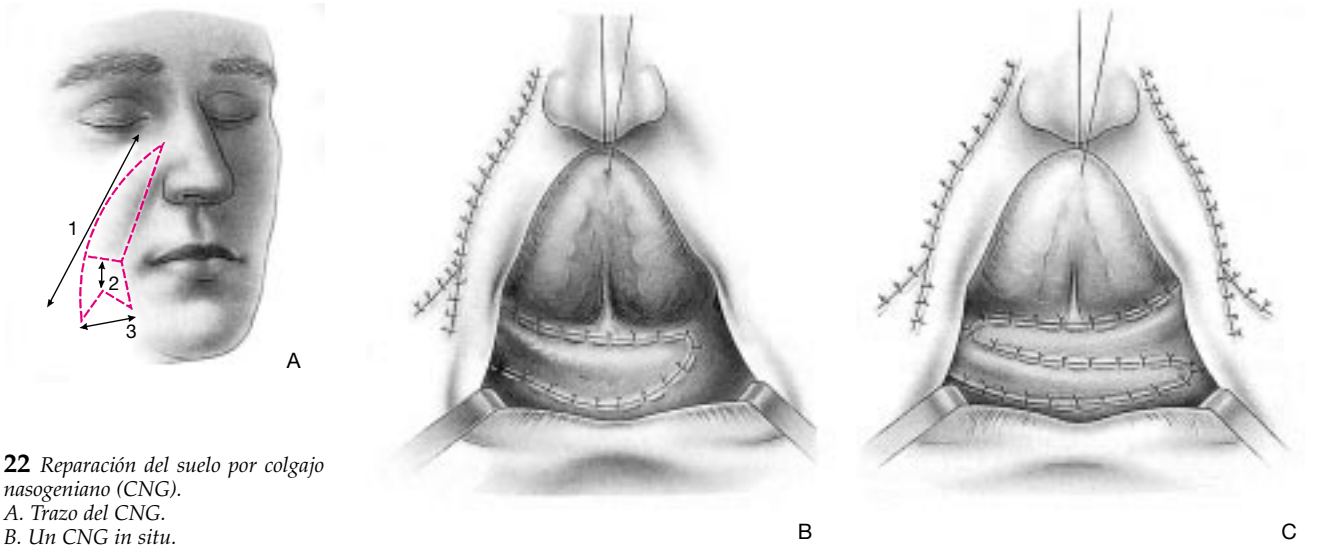

22 *Reparación del suelo por colgajo nasogeniano (CNG).*
A. Trazo del CNG.
B. Un CNG in situ.
C. Dos CNG in situ.

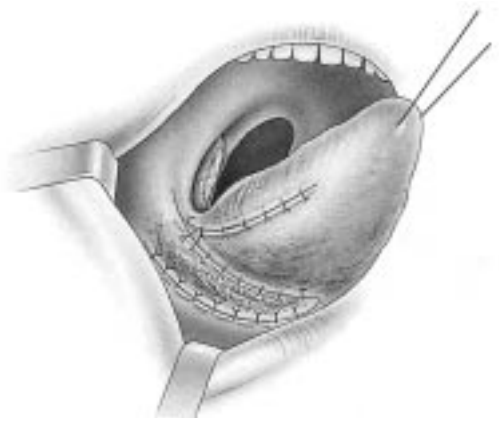

23 *Reconstrucción del piso lateral con la ayuda de un colgajo lingual con pedículo posterior.*

Colgajo yugal

Se trata de un colgajo movilizado a expensas de la cara interna de la mejilla. Este colgajo posee un pedículo inferior. Se traza verticalmente del surco gingivoyugal inferior al surco gingivoyugal superior. Se moviliza por delante del orificio del conducto de Stenon. Su anchura puede alcanzar 2 cm en su base; en profundidad, se separa este colgajo mucoso del plano muscular. Pasa seguidamente por encima de la porción de sección mandibular para cerrar las pérdidas de sustancia anterior o posterior.

■ *Injerto de piel total* *(fig. 24)*

Esta técnica, derivada de los trabajos de Trauner sobre la reconstrucción de la cresta alveolar inferior en los desdentados de mucho tiempo, se utiliza ampliamente en el Institut Gustave-Roussy [13, 15] (París).

Se realiza secundariamente (la media es de 6 meses) después de la extirpación del piso de la boca y de la mandíbula sin interrupción. Este retraso permite la constitución de una fibrosis que recubre la porción de la sección mandibular. Esta fibrosis constituye el lecho sobre el que se aplica el injerto de piel total.

El injerto de piel total se extrae de la cara interna del brazo y tiene en promedio 10 sobre 5 cm. Se cierra la zona donante por simple aproximación sin ninguna dificultad.

Se desgrasa cuidadosamente el injerto.

La operación consiste en reincidir la sutura primaria, en excavar ampliamente el vestíbulo y el piso de la boca, de manera que desaparezca cualquier brida. Se libera la parte superior de la porción de sección mandibular, dejando en su sitio la fibrosis y evitando toda denudación ósea.

El piso de la boca se diseca y retrocede de manera que se obtenga una movilidad lingual suficiente.

A continuación, se sutura el injerto a los bordes de la mucosa labial por delante, y sobre la cara ventral de la lengua por detrás. El drenaje se realiza por algunos microagujeros en el injerto.

Se aplica sobre el injerto un conformador formado por un surco acrílico tallado a la medida y recubierto de pasta de Optosse, uniéndolo a la mandíbula por un cerclaje perimandibular con hilo de acero.

Se elimina esta contención al décimo día, fecha en la que se toman las huellas para la confección de la prótesis dentaria.

A menudo, la toma del injerto no es total, sobre todo a nivel de la cara ventral de la lengua, pero esto no modifica el resultado definitivo, puesto que la reepitelización secundaria se hace con el precio de una retracción moderada.

■ *Colgajos miocutáneos de pectoral mayor o de dorsal ancho*

Estos colgajos aportan una cantidad importante de tejido para rehacer la superficie mucosa y llenar la pérdida de sustancia de tejidos blandos. La sutura cutáneomucosa debe hacerse cuidadosamente [12].

El músculo pectoral mayor o dorsal ancho se une con cuidado a los músculos restantes, de manera que se evite toda retracción y se llene perfectamente la pérdida tisular; además, esta sutura muscular evita tracciones demasiado fuertes sobre las suturas mucosas. Si, por regla general, los resultados morfológicos son satisfactorios, los resultados funcionales no son siempre los esperados debido a un exceso frecuente de tejido.

A veces, se pueden también utilizar un CMC de platisma [7, 31].

Toma del colgajo miocutáneo de pectoral mayor

— El trazado de la incisión se hace colocando al paciente en decúbito dorsal. La porción cutánea está dibujada hacia adentro del pezón *(fig. 25)*. De su ángulo superior parte una línea divisoria dirigida hacia arriba y hacia afuera unos 7 cm. Este trazo no debe confluir con la clavícula, de manera que sea siempre posible la realización de un colgajo deltopectoral, en caso de otra localización neoplásica.

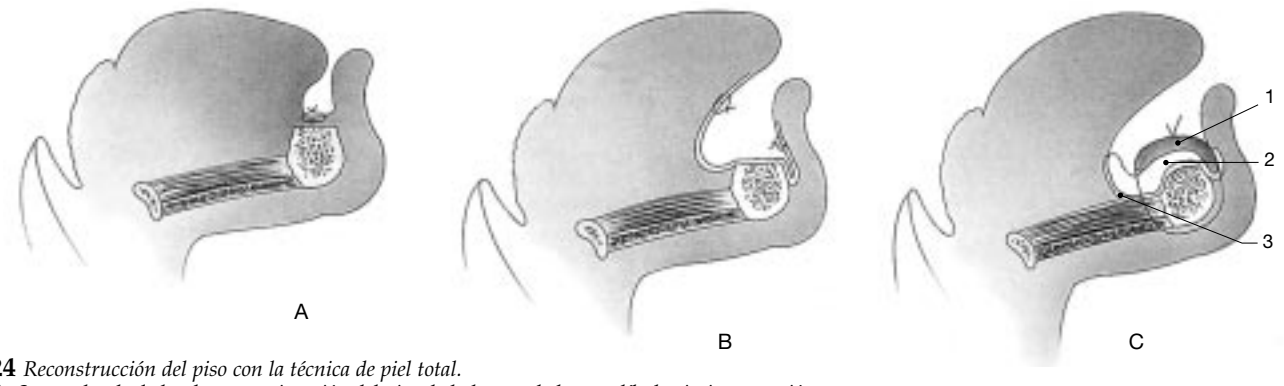

24 *Reconstrucción del piso con la técnica de piel total.*
A. Sutura borde de borde tras extirpación del piso de la boca y de la mandíbula sin interrupción.
B. Reconstrucción secundaria con el injerto de piel total.
C. Colocación del conformador con el optosil.
1. Conformador en acrílico.
2. Optosil.
3. Injerto de piel total.

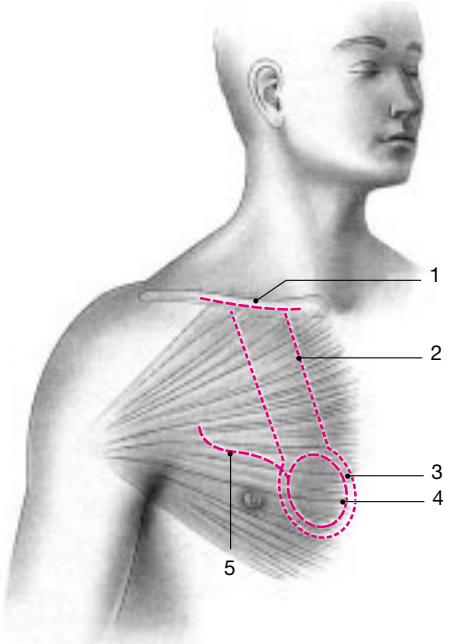

25 *Trazado del colgajo miocutáneo del pectoral mayor.*
1. Trazado de la línea divisoria.
2. Trazado de la incisión muscular.
3. Trazado de la sección del músculo pectoral mayor.
4. Trazado de la porción cutánea.
5. Diseño del trazado de sección cutáneo.

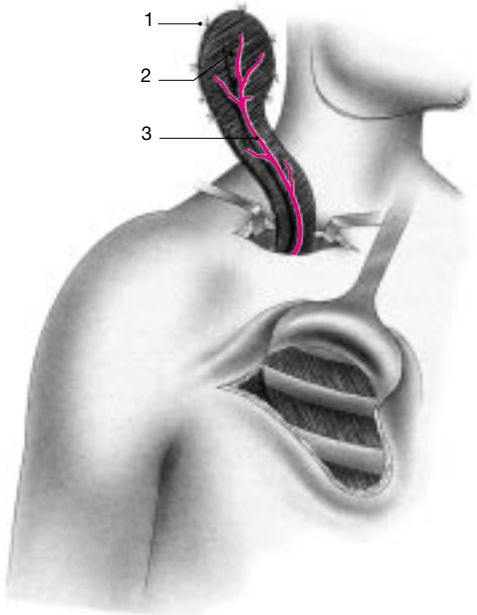

26 *Vista del pedículo del colgajo miocutáneo del pectoral mayor.*
1. Punto de unión entre la piel y el músculo
2. Cara profunda del músculo pectoral mayor.
3. Pedículo vascular.

— La incisión afecta la piel y el tejido celular subcutáneo y va hasta el músculo pectoral mayor.

— Disección de la cara superficial del pectoral mayor por encima de la incisión hasta la clavícula, y a un lado y al otro de la porción cutánea.

— Incisión del músculo pectoral mayor: se incide el músculo 1,5 cm hacia afuera de los límites de la porción cutánea, comenzando en la parte baja y rozando el plano costal e intercostal. Seguidamente, la sección muscular alcanza la parte externa e interna de la porción cutánea. Con cuatro o cinco puntos de vicryl, se une el músculo a la epidermis de la porción cutánea, de manera que se evite el estiramiento de los vasos perforantes musculocutáneos.

Se despega entonces con el dedo y desde su parte más alta la cara posterior (o profunda) del pectoral mayor, lo que permite la localización del pedículo vascular.

Bajo control permanente de la vista, se secciona el músculo pectoral mayor de superficie a profundidad y de abajo arriba, hacia afuera y hacia adentro del pedículo. Para que quede un manguito de protección muscular en el pedículo vascular, no se recomienda esqueletizar demasiado el pedículo *(fig. 26)*.

— Paso por encima de la clavícula: se despegan ampliamente los tegumentos de la clavícula, y el colgajo se introduce por encima de la clavícula para alcanzar así la región cervical y la cavidad bucal.

— El cierre torácico se hace por aproximación borde de borde sobre dos tubos de drenaje aspirativos, ayudándose si es necesario de dos puntos de aproximación «lejos, cerca, cerca, lejos».

Toma del colgajo miocutáneo de dorsal ancho

Antes de la operación, o bajo anestesia, se localiza el relieve del borde anterior del dorsal ancho sobre el paciente, así como el relieve de la cresta ilíaca y de la punta del omóplato.

El paciente se coloca en decúbito lateral, con su almohadón duro colocado bajo los costados y con el brazo envuelto en un paño estéril.

La incisión cutánea se hace clásicamente por delante del borde anterior del músculo. Es posible trazar la incisión contraria, a 1 cm por detrás de este borde anterior. Esta incisión cutánea constituye en su parte baja, el borde anterior de la porción cutánea y seguidamente asciende hasta el hueco de la axila *(fig. 27)*.

La incisión vertical de la isla va hasta el nivel del plano de las fibras musculares del dorsal ancho.

Se despega ampliamente la cara superficial del dorsal ancho, salvo, por supuesto, a nivel de la porción cutánea.

Se libera por encima la parte inferior del borde anterior del músculo, por debajo de la porción cutánea.

Se seccionan las fibras inferiores del dorsal ancho 2 cm por encima del borde inferior de la porción. El despegamiento de la cara profunda del dorsal ancho se hace de abajo arriba, seccionando las fibras posteriores del músculo.

Se despega la cara profunda hasta descubrir la entrada en el músculo. Seguidamente, se diseca el pedículo vascular de abajo a arriba hasta llegar a la axila.

Para facilitar esto, se seccionan las fibras del dorsal ancho situadas por encima de la entrada del pedículo en el músculo.

Al mismo tiempo que es necesario seccionar las colaterales intercostales y lumbares por debajo las colaterales intercostales y lumbares, es necesario hacia arriba, las colaterales del serrato mayor.

A veces, se está obligado a ligar la arteria circunfleja escapular para dar longitud al pedículo.

Para alcanzar el cuello, se debe sobrepasar el plano del pectoral mayor pasando bien sea a través del mismo o bien por debajo.

Por lo general, el pasaje de la clavícula se hace por encima de ésta, pero se puede muy bien pasar el colgajo por debajo, permaneciendo prudentemente en contacto con el periostio. Esta maniobra permite ganar aún 2 cm.

En el cuello, se introduce el colgajo en subcutáneo, de manera que alcance la cavidad bucal en reparación.

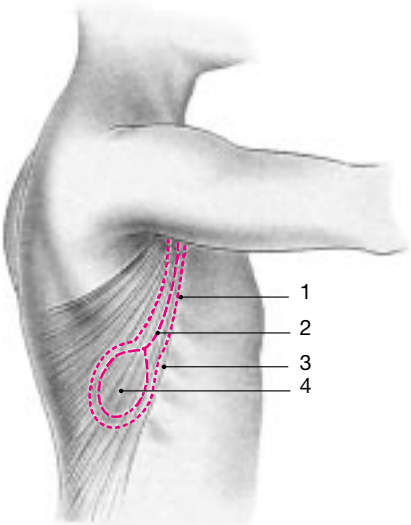

27 *Trazado del colgajo miocutáneo del dorsal ancho.*
1. Trazado de la incisión muscular.
2. Trazado de la incisión cutánea.
3. Relieve del borde anterior
4. Porción cutánea del colgajo de dorsal ancho.

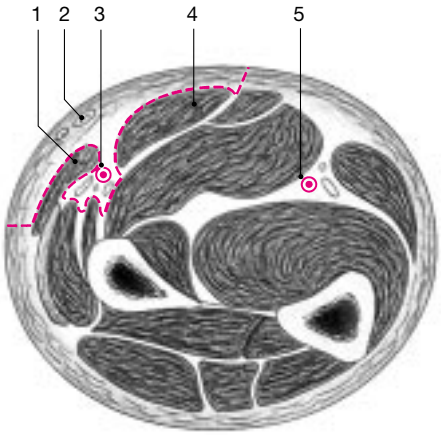

28 *Esquema del tercio medio del antebrazo.*
1. Supinador largo.
2. Venas superficiales
3. Arteria radial.
4. Gran palmar.
5. Arteria cubital.

Se hace el cierre de la zona del hueco, después de un amplio despegamiento por aproximación borde a borde. Antes de este cierre, es indispensable una hemostasia cuidadosa, y dos drenajes de Redon se disponen correctamente.

Algunos especialistas pulverizan con una cola biológica de acción lenta, a fin de obtener una mejor hemostasia de las grandes superficies cruentas.

Para facilitar la aproximación de los bordes cutáneos después de un amplio despegamiento se hace borde a borde una sutura. Ésta se facilita por la realización de un punto con hilo no reabsorbible tomando los tegumentos «lejos cerca cerca lejos». Gracias a dos puntos, resulta posible cerrar grandes pérdidas de substancia.

A nivel de la cavidad bucal, la sutura entre la porción cutánea y la mucosa se hace con el vicryl 00.

Los drenajes de Redon se dejan in situ 3 a 4 días. Los dos puntos de aproximación se eliminan al sexto día.

■ *Colgajo fasciocutáneo libre*

El más utilizado, dada su buena adaptación a la cavidad bucal, es el colgajo antebraquial con pedículo radial, es decir, el colgajo chino de Yang [27, 25, 38, 40].

La arteria radial situada en el pliegue de la aponeurosis antebraquial entre el gran palmar y el supinador largo *(fig. 28)* proporciona ramas que circulan en este desdoblamiento aponeurótico antes de arborizarse en la piel, vascularizando así los dos tercios de la superficie cutánea del antebrazo.

El drenaje venoso, complejo, que comporta una red profunda satélite de la arteria radial y una red superficial, drenan hacia las venas del pliegue del codo.

Cuando se realiza la indicación de un colgajo antebraquial es indispensable evitar en este lado toda toma de sangre, toda inyección y, por supuesto, toda quimioterapia.

Antes de la operación, se localiza la arteria por palpación y Doppler. Se practica sistemáticamente un test de Allen, de manera que confirme la permeabilidad de la arcada palmar.

La operación comienza por el trazado del trayecto de la arteria radial, de las venas superficiales y de la porción cutánea sobre la piel del antebrazo. El tamaño de la porción depende de la zona que se va a reconstruir. Se puede movilizar un colgajo que vaya de 4 cm por debajo del pliegue de flexión del codo a 4 cm por encima del pliegue de flexión del puño (para no exponer los tendones).

Después de delimitar el colgajo, se hincha el torniquete neumático. La incisión cutánea se hace hasta la aponeurosis, preservando la vena superficial seleccionada para el pedículo. Se tiene la precaución de comprobar de nuevo el valor funcional de la arteria cubital. La aponeurosis que recubre los músculos se incide más allá de los límites cutáneos del colgajo, conservando el perimisio que recubre los músculos.

La disección comienza por el borde cubital, pues la aponeurosis más engrosada en ese punto. Debe preservarse la rama anterior del nervio radial que corre a lo largo del supinador largo.

— La arteria radial y sus venas son contenidas en una vaina aponeurótica situada entre el supinador largo por fuera, y el palmar mayor por dentro.

— La disección progresiva de los dos músculos permite alcanzar la cara profunda de la aponeurosis que contiene el pedículo radial.

— La arteria y sus venas se ligan del lado opuesto al pedículo elegido.

— Se levanta el colgajo; la longitud del pedículo se adapta a la topografía de la pérdida de sustancia y de la zona de anastomosis.

— El pedículo se secciona liberando el colgajo.

— Se recubre la zona donante con un injerto de piel fina extraído del muslo del paciente.

— Se coloca el colgajo a nivel de la zona receptora *(fig. 29)* para fijarlo por algunos puntos; seguidamente, se realizan bajo microscopio las anastomosis vasculares con hilo 9/0. La anastomosis arterial se hace muy a menudo sobre el tronco de la arteria facial, y raramente sobre la lingual, la carótida externa. La anastomosis venosa se hace con una vena del tronco de Farabeuf o con la vena yugular externa, incluso con la misma yugular interna. Algunos prefieren realizar dos anastomosis venosas. Otros realizan una sola, ya que estiman que dos anastomosis van a disminuir el flujo venoso por dos, y por lo tanto, van a aumentar el riesgo de trombosis. La mayoría de los fracasos registrados son más por congestión venosa que por defecto de la perfusión arterial.

Después de realizar las microanastomosis, se suturará el colgajo a la mucosa de la cavidad bucal con hilos de reabsorción lenta 2/0 o 3/0.

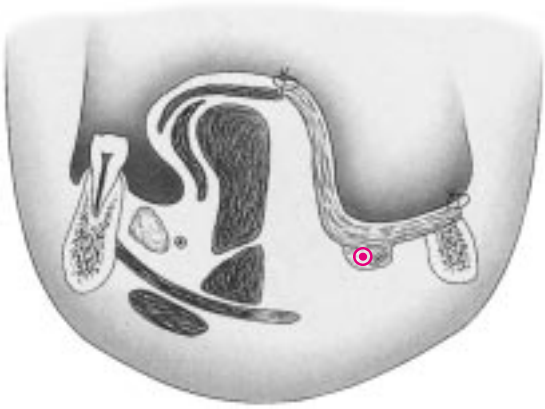

29 *Esquema que muestra la reparación de una extirpación del piso de la boca y de la mandíbula sin interrupción con colgajo chino.*

Otros colgajos libres se utilizan por algunos autores para reparar el piso de la boca, los cuales sólo se citarán: colgajo yeyunal libre (Sasaki), colgajo gastroepiploico [11, 12]. Vale también citar el colgajo escapular libre o el colgajo libre de dorsal ancho [26].

REPARACIÓN MANDIBULAR

Es una dificultad mayor de la cirugía de los cánceres pelvimandibulares. Si una pérdida de sustancia lateral es tolerable en el plano de las secuelas, una pérdida de sustancia media, sinfisaria, no lo no es. Los procesos de reparación son muy numerosos y evidencian la evolución de los materiales y las audacias de la cirugía reparadora ósea [30, 32].

■ *Materiales inertes*

Son aún muy utilizados dada su fácil y rápida colocación.

Férulas metálicas

Se trata de placas metálicas de rigidez elevada, dotadas de numerosos agujeros para colocar los tornillos. Existen en acero inoxidable (Peri, Muller), en titanio, más sólido pero de coste más elevado [6, 33, 35].

Desde el punto de vista práctico, es necesario modelar la férula antes de la sección ósea, y hacer los agujeros sobre los fragmentos restantes, de manera que se empalme en posición correcta.

La fijación se hace con la ayuda de tres tornillos a cada lado, después de haber raspado bien la superficie ósea.

La fijación puede hacerse a nivel del segmento basilar o sobre la cara anterior.

Se aconseja colocar la parte metálica en contacto con los tejidos blandos, de manera que se dañen menos por el abombamiento del metal (con la ayuda de una sonda de Redon sobre la cual la férula se engancha antes de su fijación) *(fig. 30).*

Estas placas ofrecen, sobre todo si están asociadas a un CMC, un resultado aceptable, tienen habitualmente una duración de vida breve, de 2 a 6 meses, pues a menudo se rompen espontáneamante o se exteriorizan a la cavidad bucal, obligando a retirarlas.

A pesar de esta breve duración de vida, su interés es grande, pues ellas habrán permitido la formación de un callo fibroso.

Estas placas se aconsejan en un cierto numero de casos: descubrimiento fortuito peroperatorio de una lesión ósea, lesión pelvi- gloso-mandibular extensa, con lesión de los tejidos blandos del mentón en pacientes que no pueden soportar intervenciones demasiado largas y para los que la irradiación debe empezarse rápidamente.

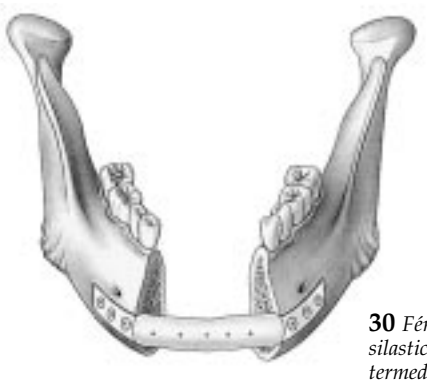

30 *Férula metálica in situ de silastic sobre su porción intermedia.*

El clavo de Kirschner constituye de alguna manera una variante de esta técnica [28].

Una mejoría de la férula metálica simple es la endoprótesis metaloacrílica, que permite una mejor reparación de la articulación temporomandibular cuando ésta se ve afectada [2].

Surcos o entramados

Se trata de material inerte en titanio o en Dacron-Uretano que sirve de lecho a un injerto óseo autólogo (hueso esponjoso ilíaco o hueso compacto [1, 20]).

Desde el punto de vista práctico, el surco cuya conformación se ha diseñado antes de la sección ósea, se fija a los fragmentos mandibulares con tornillos o hilos de acero. Seguidamente, se rellena con fragmentos de hueso esponjoso procedente de la cresta ilíaca. El conjunto debe recubrirse seguidamente con tejidos blandos de excelente calidad (CMC por ejemplo).

Este material constituye un procedimiento rápido de reparación, pero su coste es considerablemente más elevado que el coste de las placas.

■ *Métodos de reconstrucción ósea sin microanastomosis vascular*

Autoinjertos

La primera transferencia ósea autóloga fue realizada por Philip von Walther [in 22] en 1820 y la primera transferencia de hueso homóloga por Macewen en 1878.

Para las reconstrucciones mandibulares, se pueden utilizar el hueso ilíaco, el hueso costal, la bóveda craneal, el hueso tibial. Sólo se estudiarán los dos primeros.

- *Técnica de toma de hueso ilíaco*

La toma más fácil de realizar es la anterior, pues ésto evita el cambio de posición del paciente en el curso de la operación. La toma de la tabla interna es la más habitual.

La toma de tabla interna se hace por el lado de la resección mandibular *(fig. 31):* se tensa la piel hacia adentro de manera a separar la incisión con respecto a la cresta iliaca, que se realizará paralelamente en la parte más alta, a 2 cm por detrás de la cresta ilíaca anterosuperior de 6 cm de largo.

A continuación esta incisión se hace a través de la aponeurosis musculotendinosa y el periostio.

El periostio cortical interno y el músculo ilíaco son dirigidos hacia adentro, liberando la parte superointerna de la cresta y una parte de la fosa ilíaca.

La osteotomía se realiza con el osteótomo o con la sierra vibradora, el trazo anterior se sitúa 1 cm por detrás de la columna ilíaca anterosuperior, el trazo superior sobre la cresta misma en su mitad. Los trazos posterior e inferior se hacen según el tamaño y la forma de extracción.

Se escinde el injerto corticoesponjoso de la tabla externa.

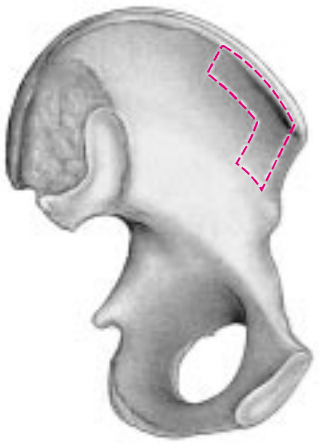

31 *Extracción de injerto ilíaco sobre la cara endopélvica cerca de la espina ilíaca anterosuperior.*

El cierre se hace plano por plano después de haber hecho una hemostasia cuidadosa del hueso, ayudándose con la cera de Horsley.

Es posible preservar la cresta ilíaca haciendo una osteotomía superior horizontal, justo por debajo de la cresta, que se inclina hacia arriba y adentro.

Esta técnica de extracción en la cara interna produce menos secuelas locomotoras que la extracción externa.

• *Técnica de toma del hueso costal*

Se trata de un injerto bicortical que contiene menos tejido esponjoso que el hueso ilíaco. Su forma, su escaso grosor y su maleabilidad, hacen de él un material bien adaptado a la forma de la mandíbula [3, 36].

La extracción se hace por vía anterior submamaria o por vía anteroexterna, por una incisión paralela a la costilla al nivel de la 5º, 6º, 7º u 8º costilla. Se raspa la costilla después de haberse seccionado, con un costótomo, para evitar daños en la pleura [34]. El cierre es cuidadoso.

• *Colocación del injerto*

Se modela el injerto lo mejor posible para reconstruir los relieves del fragmento mandibular ausente.

Se fija a la mandíbula.

— ya sea por contención directa borde a borde de la mandíbula, utilizando hilos de acero o pequeñas placas de titanio (con 4 o 6 agujeros) para unir los fragmentos;

— o bien utilizando una férula o un surco portador que se fija por tornillos a cada fragmento mandibular; luego se une el injerto a esta férula o surco por medio de tornillos.

Es indispensable que el injerto quede bien recubierto de tejido de excelente vitalidad, mucosa bucal o, mejor, por un colgajo tipo CMC de pectoral mayor.

Algunos autores añaden un bloqueo intermaxilar.

Homoinjertos

Esta técnica, no utilizada en Francia, gozaba del favor de algunos autores [16, 24]. No será descrita.

Injertos óseos asistidos

Se trata de injertos óseos cuya vascularización se realiza bajo la dependencia de un colgajo muscular o musculocutáneo pediculado. En estos colgajos, el músculo desempeña el papel de pedículo para el segmento óseo transpuesto que ya no está vascularizado más que por medio de la red musculoperióstica [14, 20].

Estos colgajos permiten pues restablecer sólo parcialmente la circulación perióstica. Se comportan como autoinjertos óseos cuya envoltura perióstica representa su vascularización. Los colgajos osteo-músculo-cutaneos más utilizados han sido:

— el colgajo osteomusculocutáneo de pectoral mayor, implicando la 5ª costilla;

— el colgajo osteomusculocutáneo de dorsal ancho llevando la 10ª costilla;

— el colgajo osteomusculocutáneo de trapecio llevando la espina del omóplato.

Estos colgajos, muy utilizados en los años 1983 a 1990, se relegan actualmente en provecho de los colgajos microanastomosados. Sólo se describe aquí el más fácil y más rápido de realizar, que puede encontrar su aplicación en caso de resección con interrupción no prevista antes de la operación, en un paciente programado para un CMC: el colgajo osteomiocutáneo de pectoral mayor llevando la 5ª costilla.

El colgajo osteomusculocutáneo de pectoral mayor comprende la extracción de la 5ª costilla y de los 4º y 5º espacios intercostales. Después de localizar la 5ª costilla, se traza la porción cutánea conforme a las necesidades de reconstrucción mucosa o cutánea, tras incidir hasta el músculo pectoral mayor. La incisión puede ser, en la mujer, disimulada en el pliegue submamario.

La piel prepectoral, situada por encima de la porción cutánea, se despega hasta la región clavicular.

Se incide ligeramente el músculo pectoral mayor, por debajo del borde inferior de la porción cutánea, reconociéndose el borde inferior de la 6ª costilla.

Se incide el periostio de la 6ª costilla de su borde inferior y se despega hasta el borde superior de la costilla, profundizándose la disección hasta alcanzar la pleura parietal del 5º espacio intercostal. Ésta se despega de la fascia endotoracica para alcanzar la 5ª costilla, la cual se secciona en la unión condroesternal, protegiendo los vasos mamarios internos, y se separa de la pleura de dentro hacia afuera. La sección externa se hace en función del segmento óseo necesario; la longitud del fragmento puede alcanzar hasta 17 cm.

La disección se continúa en el mismo plano a través del 4º espacio intercostal hasta la 4ª costilla, que es incidida a lo largo de su borde inferior y disecada subperiósticamente hasta su borde superior. En este nivel, el pectoral menor se incide para confluir en el plano de la aponeurosis clavipectoral. La extracción se continuará, así como toda movilización de CMC de pectoral mayor. La aparición de una herida pleural no es rara, y puede necesitar la colocación de un drenaje torácico a nivel del 2º espacio intercostal.

El cierre cutáneo se realiza por aproximación de los bordes después de un amplio despegamiento subcutáneo sobre dos tubos de drenaje aspirativos.

Los extremos de la costilla se fijan fuertemente a cada fragmento mandibular por hilos de acero o por pequeñas férulas de titanio; la porción cutánea viene a reparar la pérdida de substancia mucosa.

Las ventajas de esta técnica son su simplicidad y su rapidez. Los inconvenientes estriban en:

— el grosor excesivo a veces del colgajo suprayacente a la costilla;

— la baja plasticidad de la costilla;

— la contención entre la costilla y el muñón mandibular. La complicación es el riesgo de necrosis (15 % aproximadamente).

Injertos óseos revascularizados con microanastomosis

Existen varios [41] en particular:
— el colgajo escapular o paraescapular [39];
— el colgajo libre de peroné [5, 9];
— el colgajo ilíaco vascularizado por el pedículo circunflejo profundo.

En el Institut Gustave-Roussy se ha realizado con el doctor Germain la reparación mandibular con ayuda del colgajo libre de peroné, utilizado en más de 35 pacientes [15].

Toma del injerto peroneo

La vía utilizada es la descrita por Gilbert [17].

El paciente está colocado en decúbito dorsal, pierna semi-flexionada, pelvis sobreelevada del lado de la extracción, de manera que se obtenga una rotación interna [8].

La disección se realiza bajo torniquete neumático.

El abordaje de la cara lateral del peroné se efectúa entre los músculos peroneos laterales por delante, y el sóleo por detrás.

La incisión cutánea puede incluir una porción cutáneomuscular junto a una arteria perforante fasciocutánea *(fig. 32).*

Los músculos anteroexternos y posteriores se liberan del peroné extraperiósticamente, preservando una fina capa muscular alrededor de todo el hueso.

Se preservan dos túneles subperiósticos a nivel de los trazos de osteotomía realizados por medio de la sierra oscilante o por medio de la sierra de Gigli.

Es necesario preservar una longitud de hueso de 4 cm por debajo de la cabeza del peroné, y de 7 cm encima del maléolo externo.

Se descubre el pedículo vascular a nivel inferior y cortado entre dos ligaduras.

La disección se efectúa entonces de abajo arriba, seccionando el ligamento interóseo y llevándose el pedículo y su entorno muscular.

Se desinfla el torniquete, se comprueba la hemostasia, y se secciona el extremo superior de la arteria peronea por debajo de la bifurcación del tronco tibioperoneo.

Adaptación del injerto y colocación sobre la zona receptora

Se modela el peroné por las osteotomías cuneiformes subtotales realizadas del lado opuesto al eje vascular y según una angulación correspondiente a la curvatura deseada. Habitualmente son necesarias 2 o 3 osteotomías. Las osteotomías se estabilizan con miniplacas en titanio atornilladas.

El injerto así modelado se coloca in situ y osteosintetizado sobre las muñones mandibulares con miniplacas atornilladas después de una última adaptación de los bordes óseos.

32 *Extracción del peroné.*

El tiempo microquirúrgico se realiza entonces. Las anastomosis se hacen a nivel arterial ya sea sobre una rama de la carótida externa (lingual, tiroidea superior), o bien sobre la carótida externa.

A nivel venoso, las anastomosis se hacen ya sea sobre el tronco tiro-linguo-facial, bien sobre la vena yugular externa o también sobre la vena yugular interna.

Desde el retiro del clamp, se ve a nivel del injerto, una sufusión hemorrágica que traduce la buena permeabilidad de las anastomosis. Se debe ser muy prudente en la realización las eventuales hemostasias sobre el trasplante.

Si un colgajo musculocutáneo ha sido elevado, lo que es la norma según nuestra experiencia, se suturan los bordes de la herida mucosa o cutánea; se debe resaltar que este colgajo musculocutáneo tiene una buena movilidad con respecto del hueso, lo que facilita la reparación mucosa.

Esta técnica, aunque exige un entrenamiento particular, es fiable, fácil, se acompaña de una baja morbilidad a nivel de la zona donante y de una buena adaptabilidad a nivel de la zona receptora. Está, por supuesto, contraindicada en caso de arteriopatía de los miembros inferiores.

Cualquier referencia a este artículo debe incluir la mención del artículo original: Marandas P et Luboinski B. Chirurgie des tumeurs malignes du plancher buccal. Encycl Méd Chir (Editions Scientifiques et Médicales Elsevier SAS, Paris, tous droits réservés), Techniques chirurgicales - Tête et cou, 46-240, 1995, 16 p.

Bibliografía

[1] **ALBERT TW, SMITH JD, EVERTS EC, COOK TA.** Dacron mesh tray and cancellous bone in reconstruction of mandibular defects. Arch Otolaryngol Head Neck Surg **1986** ; 112 : 53-59

[2] **BEDRUNE B, ZANARET M, CHOSSEGROS C, CHEYNET F, BLANC JL, LACHARD J.** Reconstruction mandibulaire par endoprothèse métallo-acrylique en carcinologie. A propos de 40 cas. Rev Stomatol Chir Maxillo-Fac **1994** ; 95 : 233-240

[3] **BEZIAT JL, FREIDEL M.** Greffe costale et reconstruction mandibulaire. Ann Chir Plast Esthet **1983** ; 28 : 65-70

[4] **BOROWSKI B, PICHARD E.** Du problème posé par la douleur controlatérale après hémirésection mandibulaire. Agressologie **1988** ; 29 : 91-97

[5] **BOUTAULT F, CHAVOIN JP, PATY E, PAOLI JR, CLOUET M.** Reconstruction mandibulaire par transfert libre du péroné après exérèse carcinologique. Ann Chir Plast Esthet **1992** ; 37 : 263-268

[6] **CADENAT H, BOUTAULT F, COMBELLES R, BARO JP, FABIE M, BABAYAN G.** Reconstruction mandibulaire par endoprothèse métallique de Muller. Ann Chir Plast Esthet **1986** ; 31 : 24-32

[7] **CANNON CR, JOHNS ME, ATKINS JP.** Reconstruction of the oral cavity using the platysma myocutaneous flap. Arch Otolaryngol Head Neck Surg **1982** ; 108 : 491-494

[8] **CARRIOU JL, BELLAVOIR A.** Les lambeaux libres composites avec péroné et leur adaptation à la chirurgie reconstructrice mandibulaire. A propos de 9 cas. Ann Chir Plast Esthet **1992** ; 37 : 269-284

[9] **CARRIOU JL, LE GALL R.** L'anatomie artérielle des lambeaux péroniers analysés par l'examen Doppler et l'artériographie. Ann Chir Plast Esthet **1991** ; 36 : 405-423

[10] **DAVID JM, BOUTAULT F, CADENAT H, PATY E, BARTHELEMY I, CABARROT E.** Reconstruction du plancher buccal par lambeau nasogénien après exérèse pour cancer. A propos de 81 cas. Rev Stomatol Chir Maxillo-Fac **1992** ; 93 : 258-262

[11] **DEVAUCHELLE B.** Microchirurgie et reconstruction en cancérologie faciale. Rev Prat **1994** ; 2 : 227-234

[12] **DEVAUCHELLE B, LEYDER P, BRUNET A, FILLOUX JF.** Indications respectives du lambeau libre et pédiculé de latissimus dorsi en chirurgie maxillofaciale. Rev Stomatol Chir Maxillo-Fac **1987** ; 88 : 311-320

[13] **GDOURA A, DOUCET D, ROLLAND J, LUBOINSKI B.** Reconstruction secondaire du plancher buccal par greffe de peau totale et appareillage après pelvimandibulectomie non interruptrice. Rev Stomatol Chir Maxillo-Fac **1989** ; 90 : 95-99

[14] **GEHANNO P, GUEDON C, VEBER F et coll.** La reconstruction mandibulaire par lambeau musculocutané composé dans les exérèses glosso-pelvi-mandibulaires. Ann Otolaryngol Chir Cervicofac **1983** ; 100 : 505-512

[15] **GERMAIN MA, MENARD PH, BERTRAND JC et coll.** La reconstruction de la mandibule par transplant libre composé de péroné vascularisé. Chirurgie **1991** ; 117 : 445-453

[16] **GIGUERE P, CHARISSOUX G.** Les homogreffes de cartilage costal irradié. Cah ORL **1984** ; 19 : 916-920

[17] **GILBERT M.** Vascularized transfer of the fibular shaft. Int J Microsurg **1979** ; 1 : 100-102

[18] **GRELLET M, KAUER C, SAAB K.** Cancer de la portion antérieure du plancher buccal, réparation par lambeau nasogénien après chirurgie d'exérèse. Ann Chir Plast Esthet **1982** ; 27 : 42-44

[19] **GRELLET M, SOUSSALINE M.** Chirurgie réparatrice de la muqueuse du plancher buccal. Acta Stomatol Belg **1975** ; 72 : 489-494

[20] **GUEDON C, VERNEJOUL MC, GEHANNO P, BARON R, SOUSSALINE H.** Aspects biologiques des greffes osseuses et des transferts osseux vascularisés. Ann Chir Plast Esthet **1983** ; 28 : 225-231

[21] **HARIBHAKTI VV, KARAVANA NM, TIBREWALA AN.** Oral cavity reconstruction : an objective assessment of function. Head Neck **1993** ; 15 : 119-124

[22] **LEBEAU J, ANTOINE P, RAPHAEL B, ZARABSKI M.** La greffe osseuse traditionnelle dans la reconstruction des pertes de substance interruptrices de la mandibule. Ann Chir Plast Esthet **1986** ; 31 : 18-23

[23] **LEE KY, LORE JM, PERRY CJ.** Use of the Kirschner wire for mandibular reconstruction. Arch Otolaryngol Head Neck Surg **1988** ; 114 : 68-72

[24] **LOWLICHT RA, DELACURE MD, SASAKI CT.** Allogenic (homografft) reconstruction of the mandible. Laryngoscope **1990** ; 100 : 837-843

[25] **MAMELLE G, LUBOINSKI B, ROLLAND J, RICHARD JM.** Reconstruction secondaire du plancher buccal par greffe de peau totale après pelvimandibulectomie non interruptrice. Ann Otolaryngol Chir Cervicofac **1985** ; 102 : 317-319

[26] **MARTIN JC, BROWN AE.** Free vascularized fascial flap in oral cavity reconstruction. Head Neck **1994** ; 16 : 45-50

[27] **MIMOUN M, FOURNAL S, KIRSCH JM, BAUX S.** Le lambeau chinois libre et son retour veineux. Ann Chir Plast Esthet **1986** ; 31 : 225-230

[28] **MULDOWNEY JB, COHEN JI, PORTO DP, MAISAL RH.** Oral cavity reconstruction using the free radial forearm flap. Arch Otolaryngol Head Neck Surg **1987** ; 113 : 1219-1224

[29] **PAPAIOANNOU AN, FARR HO.** Reconstruction of the floor of the mouth by a pedicle tongue flap. Surg Gynecol Obstet **1966** ; 122 : 807-810

[30] **PERI G, BLANC JL, MONDIE JM, CHEYNET F, LEPOUTRE F.** La reconstruction des pertes de substance interruptrices de la mandibule. Rev Stomatol Chir Maxillo-Fac **1989** ; 90 : 143-229

[31] **PERSKY MS, KAUFMAN D, COHEN ND.** Platysma myocutaneous flap for intraoral defects. Arch Otolaryngol Head Neck Surg **1983** ; 109 : 463-469

[32] **SALYER KE, NEWSON HT, HOLMES R, HAHN G.** Mandibular reconstruction. Am J Surg **1977** ; 134 : 461-464

[33] **SCHULLER DE, BARDACH J, MONTEITH CG, MAVES MD.** Titanium tray mandibular reconstruction. Arch Otolaryngol Head Neck Surg **1982** ; 108 : 174-178

[34] **SCHULLER DE, DANIELS RL, KING M, HOUSER S.** Analysis of frequency of pulmonary atelectasis in patients undergoing pectoralis major musculo-cutaneous flap reconstruction. Head Neck **1994** ; 16 : 25-29

[35] **SHOCKLEY WW, WEISSLER MC, PILLSBWAY HC.** Immediate mandibular replacement using reconstruction plates. Arch Otolaryngol Head Neck Surg **1991** ; 117 : 745-749

[36] **SMATT V, MAHE V, BRUNET M.** Reconstruction mandibulaire par transposition costomusculaire de grand dorsal en cancérologie. Ann Chir Plast Esthet **1986** ; 31 : 40-46

[37] **SOUSSALINE M, GRELLET M.** Reconstruction du plancher buccal à l'aide de lambeaux nasogéniens. In : Les cancers du plancher de la bouche. Masson. Paris. **1975** ; pp 136-140

[38] **STRUNSKI V, DEVAUCHELLE B, DUMONT X, GOIN M.** Les applications du lambeau libre antibrachial libre en chirurgie cervicofaciale. A propos de 5 cas et revue de la littérature. Ann Otolaryngol Chir Cervicofac **1987** ; 104 : 459-468

[39] **SULLIVAN MJ, CAVROLL WR, BAKER SR.** The cutaneous scapulae free flap in head and neck reconstruction. Arch Otolaryngol Head Neck Surg **1990** ; 116 : 600-603

[40] **TROTOUX J, GERMAIN M, BONFILS P et coll.** De l'intérêt du lambeau chinois dans la reconstruction de la paroi pharyngo-laryngée postérieure, de la cavité buccale et dans la chirurgie de rattrapage après échec de transfert digestif pédiculé. Ann Otolaryngol Chir Cervicofac **1989** ; 106 : 354-359

[41] **URKEN ML.** Composite free flaps in oromandibular reconstruction. Arch Otolaryngol Head Neck Surg **1991** ; 117 : 724-732

[42] **WEISSLER MC, GOLDSMITH MM, MARTINKOSK Y.** A method of closure after resection of anterior floor of mouth cancers. Arch Otolaryngol Head Neck Surg **1988** ; 99 : 315-320